

OLGU ÖRNEKLERİYLE
ARTRİTLİ HASTAYA YAKLAŞIM

Dr Esen Kasapođlu

AKUT X KRONİK

AKUT < 6 HAFTA

KRONİK > 6 HAFTA

SİMETRİ X ASİMETRİ

MONOARTRİT X POLİARTRİT

MONOARTRİT(1)

→ ENFEKSİYONLAR

BAKTERİ, FUNGUS, VİRUS,
SİROKET, MİKROBakterium

→ KRİSTAL ARTHROPATİLER

GUT HASTALIĞI
KALSİYUM PİROFOSFAT DİHİDRAT
HİDROKSİAPATİT

→ HEMARTROZ

TRAVMATİK
PİGMENTE VİLLONODÜLER SİNOVİT
ANTİKOAGÜLAN KULLANIMI
HEMANGİOM

MONOARTRİT(2)

SİSTEMİK ROMATİZMAL HASTALIKLAR

ROMATOİD ARTRİT

SPONDİLARTROPATİLER

BAĞ DOKUSU HASTALIKLARI

SARKOİDOZ

BEHÇET HASTALIĞI

MALİGNİTELER

PİGMENTE VİLLONODÜLER SİNOVİT

KONDROSARKOM

OSTEOİD OSTEOMA

METAZTAZLAR

POLİARTRİT (1)

ENFEKSİYONLAR

BAKTERİ, VİRUS, MİKROBAKTERİ

POSTENFEKSİYÖZ ARTRİTLER

ARA, REAKTİF ARTRİT

SPONDİLARTROPATİLER

PSÖRİATİK ARTRİT

KRİSTAL ARTRİTLER

SİSTEMİK ROMATİZMAL HASTALIKLAR

ROMATOİD ARTRİT

SLE, SİSTEMİK VASKÜLİTLER,

SİSTEMİK SKLEROZ, ERİŞKİN STİLL HASTALIĞI

POLİMİYOZİT/DERMATOMİYOZİT,

BEHÇET HASTALIĞI, TEKRARLAYAN POLİKONDRİT,

POLİARTRİT (2)

DİĞER SİSTEMİK HASTALIKLAR

FMF VE DİĞER OTOİNFLAMATUAR HASTALIKLAR

SARKOİDOZ

MALİGNİTELER

HİPERLİPOPROTEİNEMİLER

İLAÇLAR

ANTİMİKROBİYAL: Tetrasiklin, kinolonlar. Rifampisin, Varikonazol

ANTİ DİYABETİKLER: DPP4 İnhibitörleri

KEMOTERAPÖTİKLER: Aromataz inhibitörleri, taksanlar

İMMÜN-CHECKPOINT İNHİBİTÖRLERİ

PSİKOTROP İLAÇLAR: 5-hidroksitriptamin 2A antagonistleri
(Mianserin, mirtazapin)

ARTRİTLİ HASTAYA YAKLAŞIM: LABORATUVAR TESTLERİ

Kan şekeri

Üre/Kreatinin

AST/ALT

Hemogram

ESR/CRP

Tam idrar tetkiki

PAAC Grafisi

RF

Anti-CCP

ANA

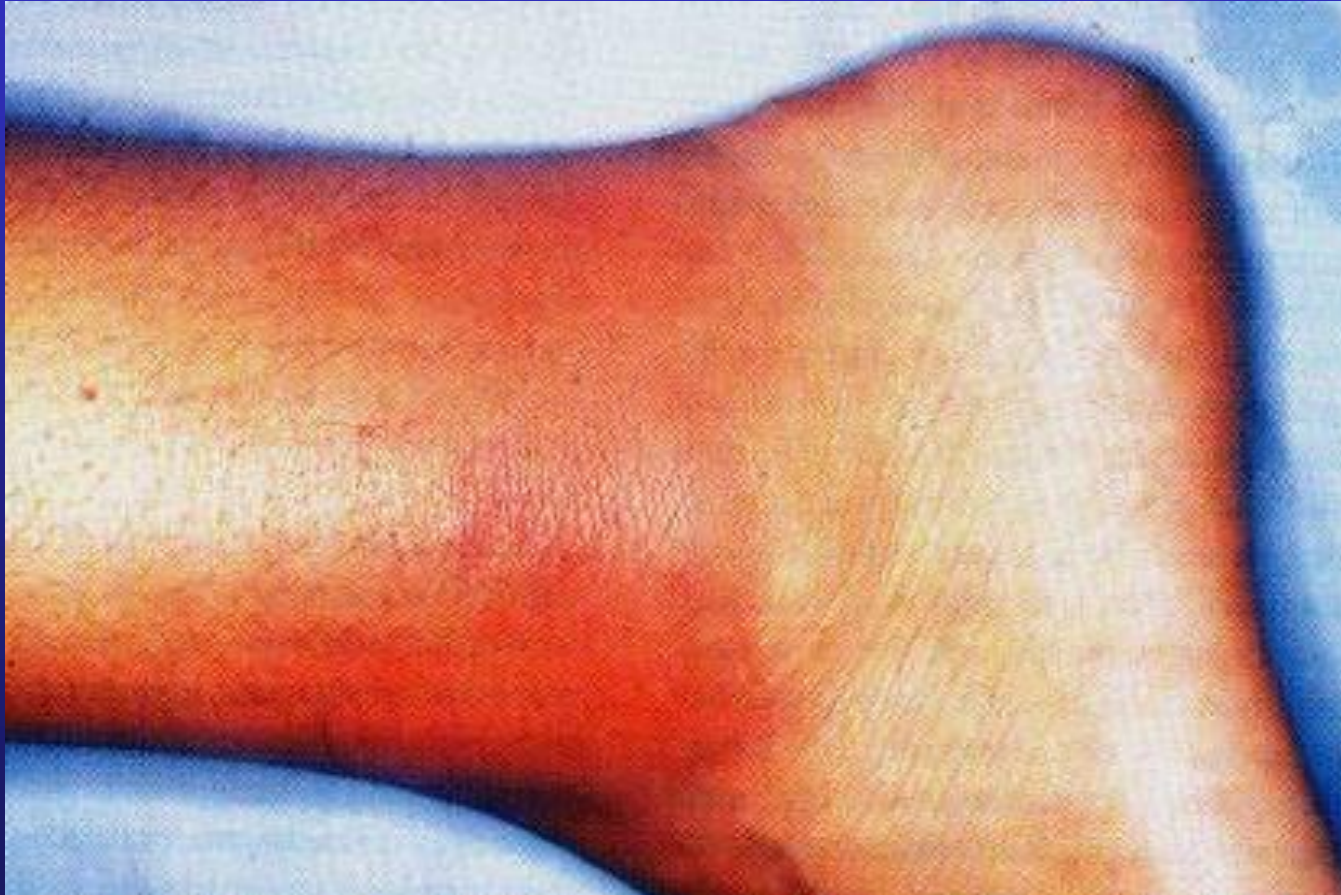Ürik asit

Görüntüleme ?

23 y ♂ hasta

Ayak bileğinde ağrı, şişlik, kızarıklık

1 haftadır



Çocukluğunda beri yılda 5-6 kez

1-2 hafta sürüp geçiyor

Sivaslı

ESR ve CRP yüksek

lökositoz

Tanınız nedir?

KIRMIZI ARTRİT

Septik artrit

Kristal artritler

Ailevi Akdeniz ateşi

Erizipel benzeri eritem

23 y ♂ hasta

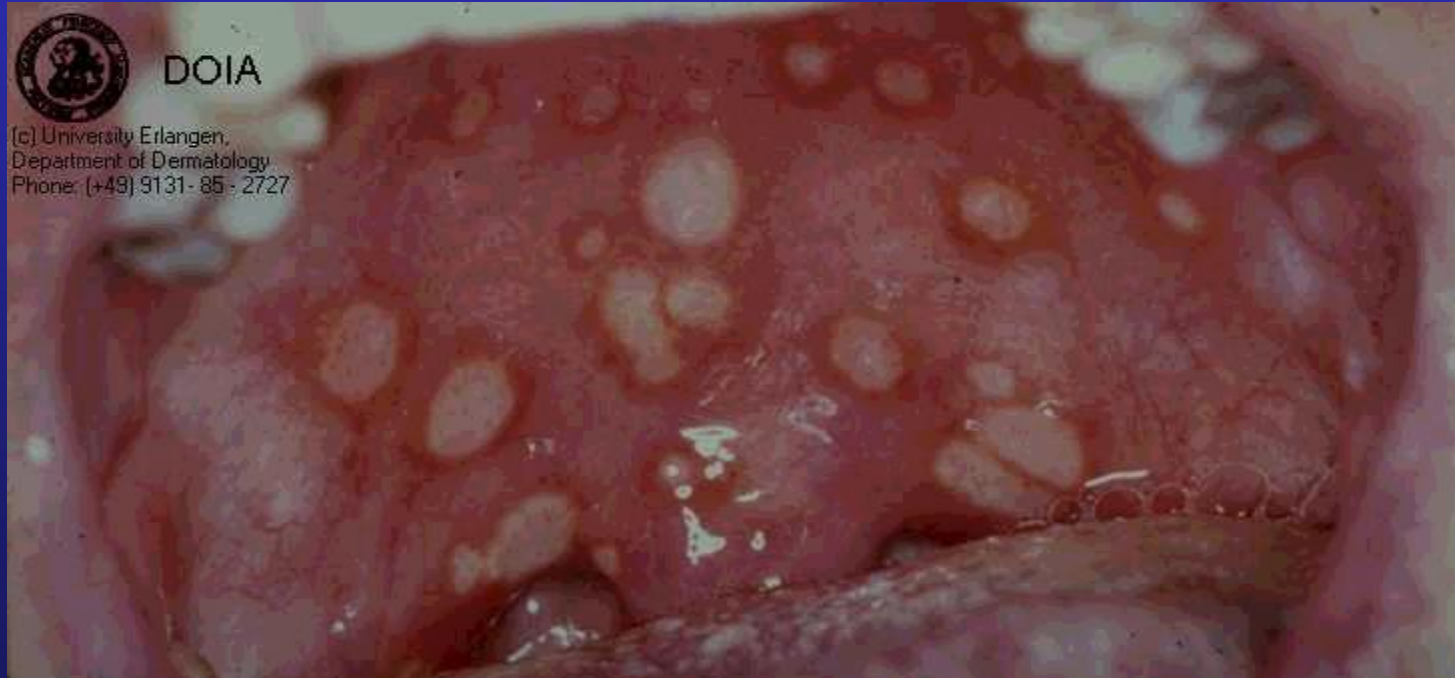
Ayak bileğinde ağrı, şişlik

1 haftadır

Çocukluğundan beri sürekli çıkan oral aftlar

1 kez genital ülser (skar görüldü)

Folikülit



Paterji negatif

Göz-dođal

PA AC GR – dođal

Tanınız nedir?

BEHÇET HASTALIĐI

Tekrarlayan oral aftlar

Genital ülser

Folikülit

Akneiform lezyon

Eritema nodozum

Göz

Tromboz

Artrit

SSS tutulumu

GİS tutulumu

Paterji testi

PA AC grafisi

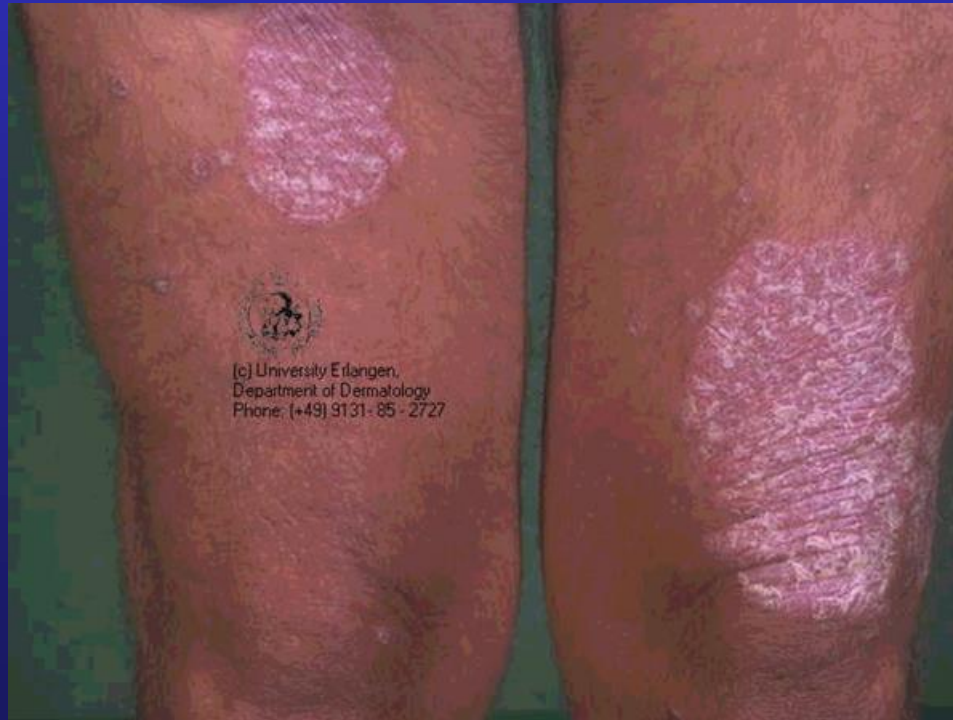55 y, ♀, 1 aydır el küçük eklemlerinde simetrik poliartrit

ESR-CRP : normal

RF pozitif

ANA/anti-CCP negatif

Tanınız nedir?



PSÖRİATİK ARTRİT

Monoartrit X Oligoartrit X Poliartrit

Seronegatif artrit/spondilartropati

Periferik eklem

Ankilozan spondilit

Daktilit

Entezit

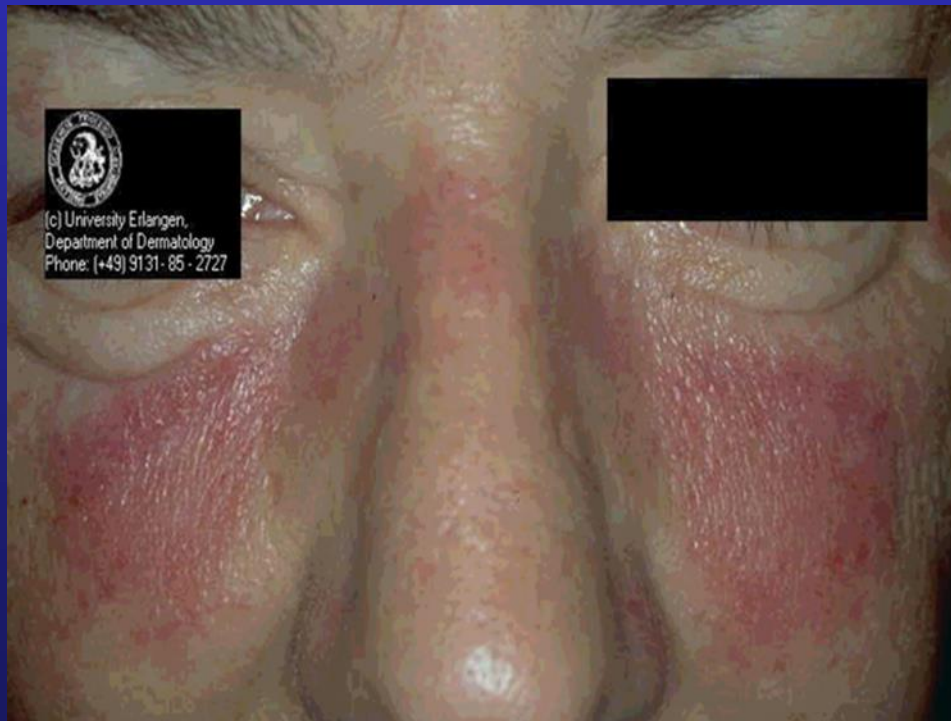25y kadın hasta, 2 aydır devam eden el küçük eklemlerinde simetrik poliartrit

ESR: 100 mm/st, CRP: 12 mg/L

ANA: 1/320 nükleolar (+), anti-Sm/anti-dsDNA (+)

anti-CCP: (-), RF: 80 IU/mL

proteinüri, pansitopeni → Tanınız nedir?



SİSTEMİK LUPUS ERİTEMATOZUS

Doğurganlık çağı ♀

Ortalama 3.5 otoantikör

Pansitopeni (lenfopeni)

Poliserozit

Böbrek tutulumu

SSS tutulumu

Fotosensitivite

Cilt tutulumu (DLE, malar raş, SKL...)

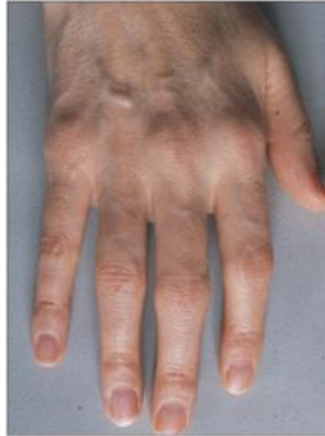55 y, ♀

3 aydır devam eden el küçük eklemlerinde ağrı şişlik

3-4 saat süren sabah tutukluğu

ANA, RF, anti-CCP (-)

ÜA: 5 mg/dl → Tanınız nedir ?



© www.rheumtext.com - Hochberg et al (eds)

ROMATOİD ARTRİT

Kronik, sistemik poliartrit

RF %80 pozitif

anti-CCP → RF'liği ile giden hastalıkların ayırıcı tanısında yardımcı

Hedef → erken tanı (deformitelerin olmasını engellemek)

Eklem dışı tutulum:

Nodüller

Sjögren sendromu

İnterstisyel AC hastalığı

Tuzak nöropatileri

Teşekkürler.....

